БАЧАДОН БЎЙНИ ФОН, ПРЕКАНЦЕРОЗ ВА НЕОПЛАСТИК ЖАРАЁНЛАРИНИНГ ГИСТОМОРФОЛОГИК ХУСУСИЯТЛАРИ: БИОПСИЯ МАТЕРИАЛЛАРИ АСОСИДА РЕТРОСПЕКТИВ ТАҲЛИЛ

Болтаев Нодиржон Абдусаломович
Профи университети Навоий филиали “Тиббиёт кафедраси” катта ўқитувчиси, тиббиёт фанлари бўйича фалсафа доктори (PhD), Республика шошилинч тиббий ёрдам илмий маркази Навоий филиали патологик анатомия бўлими мудири, Навоий шаҳри, Ўзбекистон. 210100
Имомова Моҳинур Толип қизи
Профи университети Навоий филиали тиббиёт факультети стоматология йўналиши 2-босқич талабаси. Навоий шаҳри, Ўзбекистон. 210100
Мустафоев Самандар Ўктам ўғли
Профи университети Навоий филиали тиббиёт факультети стоматология йўналиши 2-босқич талабаси. Навоий шаҳри, Ўзбекистон. 210100

Аннотация: *Долзарблиги. Бачадон бўйнининг фон, преканцероз ва неопластик жараёнлари аёллар репродуктив тизими патологиясида муҳим ўрин тутади. Бачадон бўйни эпителийсидаги яллиғланиш, регенератор-метапластик ва HPV билан боғлиқ ўзгаришларни ўз вақтида морфологик аниқлаш преканцероз жараёнларни инвазив ўсмага ўтишидан олдин ташхислаш имконини беради.*

Мақсад. РШТЁИМ Навоий филиали патологик анатомия бўлимида 2021–2025 йилларда текширилган бачадон бўйни биопсия ва операция материаллари асосида фон, преканцероз ва неопластик жараёнларнинг гистоморфологик хусусиятлари ҳамда уларнинг учраш частотасини ретроспектив таҳлил қилиш.

Материал ва усуллар. Тадқиқотга 2021–2025 йилларда текширилган 150 нафар аёлнинг бачадон бўйнидан олинган биопсия ва операция материаллари киритилди.

Материаллар 10% нейтрал формалинда фиксация қилиниб, парафин блоклар тайёрланди ва 3–5 мкм қалинликдаги кесмалар гематоксилин-эозин усулида бўялди.

Морфологик баҳолашда эпителийнинг дифференциацияси, ядро-цитоплазматик нисбат, ҳужайравий ва ядровий полиморфизм, митотик фаоллик, койлоцитоз, базал ва парабазал ҳужайралар пролиферацияси, эпителий қатламларининг етилиши, базал мембрана ҳолати, стромал реакция ва инвазия белгилари ҳисобга олинди.

Натижалар. 150 ҳолатнинг 75 тасида (50,0%) фон ва яллиғланиш-метапластик жараёнлар, 58 тасида (38,7%) ясси эпителиал интраэпителиал шикастланишлар, 17 тасида (11,3%) инвазив карцинома аниқланди.

Фон жараёнлари орасида сурункали цервицит 46 ҳолатда (30,7%), эктопия ва ясси ҳужайрали метаплазия 29 ҳолатда (19,3%) кузатилди. LSIL 27 ҳолатда (18,0%), HSIL 31 ҳолатда (20,7%) аниқланди. Инвазив ўсмалардан ясси ҳужайрали карцинома 14 ҳолатда (9,3%), аденокарцинома 3 ҳолатда (2,0%) қайд этилди. HSIL ва инвазив карцинома 40 ёшдан катта беморларда нисбатан кўпроқ учради.

Хулоса. Бачадон бўйни биопсия материалларининг тизимли морфологик текшируви фон жараёнларидан LSIL, HSIL ва инвазив карциномагача бўлган морфологик ўзгаришларни дифференциал ташхислашда ҳал қилувчи аҳамиятга эга. HSILни ўз вақтида аниқлаш бачадон бўйни инвазив карциномасининг олдини олишга қаратилган клиник чораларни белгилаш учун муҳим морфологик асос ҳисобланади.

Калит сўзлар: бачадон бўйни, цервицит, эктопия, метаплазия, HPV, CIN, LSIL, HSIL, преканцероз, ясси ҳужайрали карцинома, аденокарцинома, биопсия, гистология, морфология.

ТАДҚИҚОТ МАҚСАДИ

2021–2025 йилларда РШТЁИМ Навоий филиали патологик анатомия бўлимида текширилган бачадон бўйни биопсия ва операция материаллари асосида фон, преканцероз ва неопластик жараёнларнинг учраш частотаси, ёшга боғлиқ тақсимланиши ва асосий гистоморфологик мезонларини ретроспектив таҳлил қилиш.

ТАДҚИҚОТ ВАЗИФАЛАРИ

1. 2021–2025 йилларда бачадон бўйнидан олинган биопсия ва операция материалларининг йиллар бўйича тақсимланишини таҳлил қилиш.
2. Беморларни ёш гуруҳлари бўйича тақсимлаш ва морфологик ўзгаришларнинг ёшга боғлиқ хусусиятларини баҳолаш.
3. Бачадон бўйни фон ва яллиғланиш жараёнларининг гистоморфологик белгиларини ўрганиш.
4. LSIL ва HSILнинг асосий морфологик мезонларини аниқлаш ва қиёсий баҳолаш.
5. Инвазив ясси ҳужайрали карцинома ва аденокарциноманинг морфологик хусусиятларини таҳлил қилиш.
6. Фон → преканцероз → инвазив неоплазия кетма-кетлигида эпителиал ўзгаришларнинг диагностик аҳамиятини баҳолаш.
7. Бачадон бўйни биопсияларини патоморфологик баҳолаш учун амалий диагностик алгоритмни такомиллаштириш бўйича тавсиялар ишлаб чиқиш.

ТЕКШИРУВ ОБЪЕКТИ

Тадқиқот объекти сифатида РШТЁИМ Навоий филиали патологик анатомия бўлими архивида 2021–2025 йиллар давомида текширилган бачадон бўйни биопсия ва операция материаллари олинди.

Жами 150 нафар беморнинг гистологик материаллари ретроспектив равишда таҳлил қилинди. Барча беморлар аёл жинсига мансуб бўлиб, уларнинг ёши 21 ёшдан 78 ёшгача бўлган. Ўртача ёш шартли статистик модель бўйича 45,8±12,4 ёшни ташкил этди.

Тадқиқот материаллари бачадон бўйнидан олинган мақсадли биопсиялар, эндоцервикал кюретаж материаллари, конизация препаратлари, полипэктомия материаллари ва бачадон бўйни сақланган гистерэктомия препаратларидан иборат бўлди.

1-жадвал. Текширилган материалларнинг йиллар бўйича тақсимланиши

Йил	Беморлар сони, n	Улуши, %
2021	24	16,0
2022	28	18,7
2023	30	20,0
2024	32	21,3
2025	36	24,0
Жами	150	100,0

Таҳлил қилинган материаллар сони 2021 йилда 24 тадан 2025 йилда 36 тагача ортган.

Бу биопсия текширувларига мурожаатнинг кўпайиши, гинекологик касалликларни морфологик верификация қилиш имкониятларининг кенгайиши билан боғлиқ бўлиши мумкин.

ТЕКШИРУВ УСУЛЛАРИ

Тадқиқот ретроспектив морфологик усулда амалга оширилди. Патологик анатомия бўлими архивида сақланган йўлланмалар, гистологик хулосалар, парафин блоклар ва микропрепаратлар қайта таҳлил қилинди.

Тўқима материаллари 10% нейтрал буферланган формалинда фиксация қилиниб, стандарт гистологик ишловдан ўтказилган. Парафин блоклардан 3–5 мкм қалинликда кесмалар тайёрланиб, гематоксилин-эозин билан бўялган.

Микроскопик текширувда қуйидаги белгилар баҳоланди: кўп қаватли ясси эпителийнинг қалинлиги ва етилиши; базал ва парабазал қатламлар ҳолати; ядро-цитоплазматик нисбат; ядроларнинг гиперхромазияси ва полиморфизми; митозлар сони ва жойлашуви; патологик митозлар; койлоцитоз; дискератоз; эпителий архитектураси; базал мембрана бутунлиги; стромадаги яллиғланиш инфильтрацияси; десмопластик реакция; ўсма ҳужайраларининг стромага инвазияси.

Ясси эпителиал интраэпителиал шикастланишларни баҳолашда LSIL ва HSIL икки поғонали терминологияси қўлланилди. Зарур ҳолларда CIN даражаси билан морфологик мувофиқлиги ҳисобга олинди: LSIL асосан CIN1, HSIL эса CIN2–CIN3 спектрига мос равишда баҳоланди.

Маълумотлар абсолют сон (n) ва нисбий кўрсаткич (%) кўринишида ифодаланди.

ОЛИНГАН НАТИЖАЛАР

Беморларнинг ёш хусусиятлари

Текширилган 150 нафар беморнинг ёш бўйича таҳлили патологик жараёнлар асосан 30–59 ёш оралиғида учрашини кўрсатди.

2-жадвал. Беморларнинг ёш гуруҳлари бўйича тақсимланиши

Ёш гуруҳи	n	%
≤29 ёш	15	10,0
30–39 ёш	35	23,3
40–49 ёш	45	30,0
50–59 ёш	33	22,0
≥60 ёш	22	14,7
Жами	150	100,0

Энг катта гуруҳни 40–49 ёшли беморлар ташкил қилди — 45 нафар (30,0%). Кейинги ўринларда 30–39 ёш — 35 нафар (23,3%) ва 50–59 ёш — 33 нафар (22,0%) бўлди. Демак, текширилган материалларнинг 75,3%и 30–59 ёшли аёлларга тўғри келди.

Материал турлари

3-жадвал. Гистологик текширув материалларининг турлари

Материал тури	n	%
Бачадон бўйни мақсадли биопсияси	75	50,0
Эндоцервикал кюретаж	28	18,7
Конизация материали	25	16,7
Полипэктомия/локал эксцизия	12	8,0
Гистерэктомия материали	10	6,6
Жами	150	100,0

Материалларнинг ярмини — 75 ҳолатни (50,0%) мақсадли бачадон бўйни биопсиялари ташкил қилди. Конизация препаратлари преканцероз жараёнларнинг тарқалиш чегаралари, без крипталарига кириши ва микроинвазияни истисно қилишда алоҳида диагностик аҳамиятга эга бўлди.

Морфологик ташхисларнинг тақсимланиши

4-жадвал. Бачадон бўйнида аниқланган асосий гистоморфологик жараёнлар

Морфологик ташхис	n	%
Сурункали цервицит	46	30,7
Эктопия ва ясси ҳужайрали метаплазия	29	19,3
LSIL (CIN1)	27	18,0
HSIL (CIN2–CIN3)	31	20,7
Инвазив ясси ҳужайрали карцинома	14	9,3
Аденокарцинома	3	2,0
Жами	150	100,0

Умумлаштирилганда фон ва яллиғланиш-метапластик жараёнлар 75 ҳолатни (50,0%), преканцероз ясси эпителиал шикастланишлар 58 ҳолатни (38,7%), инвазив хавфли ўсмалар эса 17 ҳолатни (11,3%) ташкил қилди.

Фон жараёнларининг морфологик хусусиятлари

Сурункали цервицит энг кўп учраган морфологик ҳолат бўлиб, 46 беморда (30,7%) аниқланди. Микроскопик жиҳатдан бачадон бўйни стромасида лимфоцитлар, плазматик ҳужайралар ва гистиоцитлардан ташкил топган турли даражадаги инфильтрация кузатилди. Айрим ҳолатларда стромал шиш, қон томирларининг тўлақонлиги, безларнинг кистоз кенгайиши ва регенератор эпителиал ўзгаришлар қайд этилди.

Эктопия ва ясси ҳужайрали метаплазия 29 ҳолатда (19,3%) кузатилди. Трансформация зонасида цилиндрик эпителийнинг кўп қаватли ясси эпителий билан алмашиниши, резерв ҳужайралар пролиферацияси ва турли даражада етилаётган метапластик эпителий аниқланди.

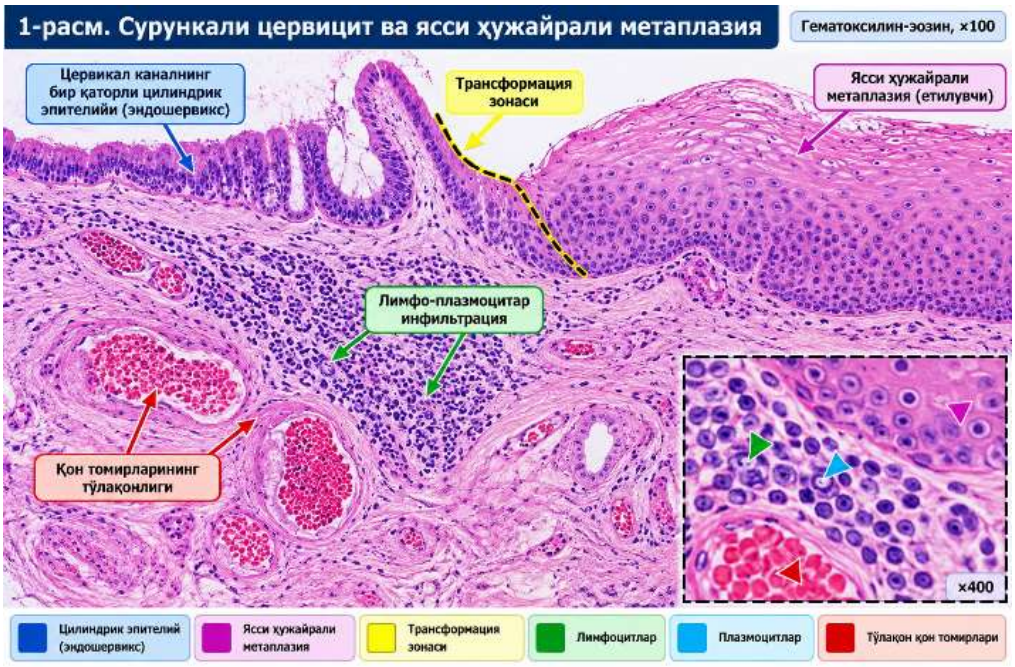

1-расм. Сурункали цервицит ва ясси ҳужайрали метаплазия. Бачадон бўйни стромасида лимфо-плазмоцитар инфильтрация, қон томирларининг тўлақонлиги ва трансформация зонасида етилувчи ясси ҳужайрали метаплазия кўринади. Гематоксилин-эозин, ×100.

LSILнинг морфологик хусусиятлари

LSIL 27 ҳолатда (18,0%) аниқланди. Ушбу гуруҳда эпителийнинг асосан пастки учдан бир қисмида базал ва парабазал ҳужайралар пролиферацияси кузатилди. Юқори қатламларда ҳужайраларнинг етилиши асосан сақланган бўлиб, HPV инфекцияси билан боғлиқ койлоцитар ўзгаришлар кўп ҳолатларда муҳим морфологик белги сифатида қайд этилди.

Койлоцитларда ядро атрофида ёруғ перинуклеар зона, ядро гиперхромазияси, нотўғри ядро контурлари ва баъзан икки ядроли ҳужайралар кузатилди. Митотик фигуралар асосан эпителийнинг пастки қатламлари билан чекланди.

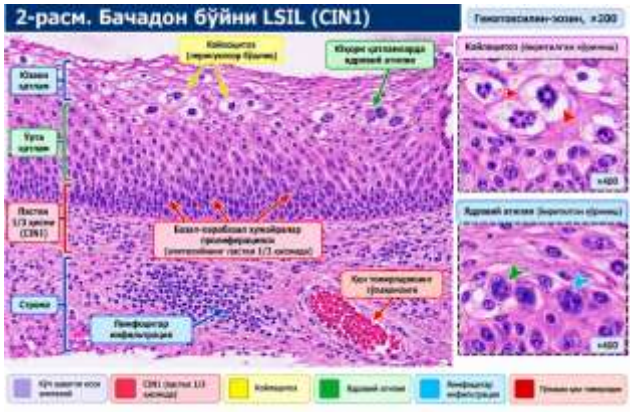

2-расм. Бачадон бўйни LSIL (CIN1). Кўп қаватли ясси эпителийнинг пастки учдан бир қисмида базал-парабазал ҳужайралар пролиферацияси; юқори қатламларда койлоцитоз ва ядровий атипия белгилари аниқланади. Гематоксилин-эозин, ×200.

HSILнинг морфологик хусусиятлари

HSIL 31 ҳолатда (20,7%) аниқланиб, преканцероз ўзгаришларнинг энг муҳим гуруҳини ташкил қилди. Микроскопик жиҳатдан эпителийнинг пастки учдан икки қисми ёки деярли бутун қалинлиги бўйлаб етилмаган базалоид ҳужайралар пролиферацияси кузатилди.

Ҳужайраларда ядро-цитоплазматик нисбатнинг ортиши, ядролар гиперхромазияси, ядровий полиморфизм, ҳужайра қутбланишининг йўқолиши ва митотик фаолликнинг ошиши характерли бўлди. Митозлар эпителийнинг юқорироқ қатламларида ҳам учради. Оғир даражали шикастланишларда эпителийнинг физиологик қатламланиши ва етилиши кескин бузилган.

Базал мембрананинг бутунлиги HSILни инвазив карциномадан ажратишда асосий морфологик мезонлардан бири бўлди.

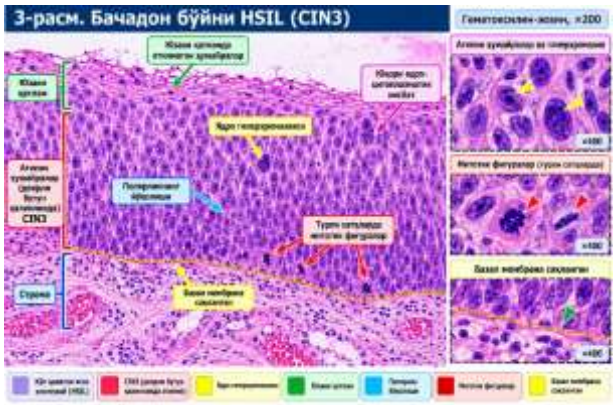

3-расм. Бачадон бўйни HSIL (CIN3). Эпителийнинг деярли бутун қалинлиги бўйлаб етилмаган атипик ҳужайралар, ядро гиперхромазияси, юқори ядро-цитоплазматик нисбат, полярликнинг йўқолиши ва турли сатҳларда митотик фигуралар кўринади. Базал мембрана сақланган. Гематоксилин-эозин, ×200.

Инвазив ясси ҳужайрали карцинома

Инвазив ясси ҳужайрали карцинома 14 ҳолатда (9,3%) қайд этилди. Унинг асосий морфологик мезони базал мембрана яхлитлигининг бузилиши ва атипик

эпителиал ҳужайра комплексларининг бачадон бўйни стромасига инвазив ўсиб кириши бўлди.

Дифференциацияланган вариантларда кератинланиш, «саратон марваридлари», ҳужайралараро кўприкчалар ва эозинофил цитоплазмали ўсма ҳужайралари кузатилди. Камроқ дифференциацияланган участкаларда ҳужайравий ва ядровий полиморфизм, гиперхромазия ва патологик митозлар устунлик қилди.

Инвазия соҳалари атрофида десмопластик стромал реакция ва турли даражада яллиғланиш инфильтрацияси аниқланди.



4-расм. Бачадон бўйни инвазив ясси ҳужайрали карциномаси. Базал мембранадан ўтиб стромага инвазив ўсиб кирган атипик ясси эпителиал комплекслар, ҳужайравий ва ядровий полиморфизм ҳамда десмопластик стромал реакция кўринади. Кератинланувчи соҳаларда «саратон марваридлари» аниқланади. Гематоксилин-эозин, ×200.

Бачадон бўйни аденокарциномаси

Аденокарцинома 3 ҳолатда (2,0%) қайд этилди. Микроскопик текширувда нормал эндоцервикал безлар архитектурасининг бузилиши, атипик безсимон тузилмаларнинг стромага инфильтратив ўсиши, ядроларнинг катталашиши ва гиперхромазияси, митотик фаоллик ҳамда стромал реакция кузатилди.

Аденокарциномани реактив ва безли гиперпластик жараёнлардан ажратишда безларнинг архитектуравий мураккаблиги, цитологик атипия ва стромал инвазиянинг мавжудлиги муҳим аҳамият касб этди.



5-расм. Бачадон бўйни аденокарциномаси. Стромада тартибсиз жойлашган, архитектураси бузилган атипик безсимон тузилмалар; без эпителийсида ядро

гиперхромазияси, псевдостратификация, митотик фаоллик ва стромал инвазия белгилари. Гематоксилин-эозин, ×200.

МУҲОКАМА

Олинган натижалар бачадон бўйни патологияси морфологик жиҳатдан кенг спектрни — сурункали яллиғланиш ва метапластик жараёнлардан тортиб, юқори даражали интраэпителиал шикастланиш ва инвазив карциномагача қамраб олишини кўрсатди.

Тадқиқотда фон ва яллиғланиш-метапластик жараёнлар 50,0% ҳолатни ташкил қилди. Сурункали цервицит ва ясси ҳужайрали метаплазиянинг юқори улушда учраши бачадон бўйни трансформация зонасининг ташқи муҳит, гормонал ўзгаришлар ва инфекцион омиллар таъсирига юқори сезувчанлиги билан изоҳланиши мумкин.

Айниқса трансформация зонаси патоморфолог учун муҳим диагностик объект ҳисобланади. Айнан шу соҳада резерв ҳужайралар пролиферацияси, ясси ҳужайрали метаплазия ва HPV билан боғлиқ интраэпителиал шикастланишлар ривожланиши мумкин.

Тадқиқотимизда LSIL 18,0%, HSIL эса 20,7% ҳолатда қайд этилди. LSIL учун эпителийнинг пастки қисмида чекланган пролиферация, ҳужайралар етилишининг юқори қатламларда сақланиши ва койлоцитоз характерли бўлди. HSILда эса эпителийнинг катта қисми бўйлаб атипик базалоид ҳужайралар пролиферацияси, етилишнинг йўқолиши, ядро-цитоплазматик нисбатнинг ошиши ва юқори қатламларда митозларнинг пайдо бўлиши кузатилди.

Шу жиҳатдан LSIL ва HSILни морфологик ажратиш клиник тактикани белгилашда принципиал аҳамиятга эга. Замонавий WHO/IARC ёндашуви ҳам HPV билан боғлиқ ясси эпителиал прекурсор шикастланишларни LSIL ва HSIL асосида баҳолашни қўллаб-қувватлайди.

HSIL ва унинг морфологик мимиклари — етилмаган ясси ҳужайрали метаплазия, атрофия, регенератор ўзгаришлар ва тангенциал кесилган эпителий ўртасида дифференциал ташхис қийин бўлган ҳолатларда иммуногистокимёвий усуллар муҳим қўшимча аҳамиятга эга. p16нинг кучли ва диффуз «block-positive» экспрессияси тегишли морфологик контекстда HSIL ташхисини қўллаб-қувватлайди. Ki-67 пролифератив индексининг эпителийнинг юқори қатламларига тарқалиши ҳам юқори даражали интраэпителиал шикастланишни тасдиқлашда ёрдамчи белги бўлиши мумкин.

Инвазив карцинома тадқиқот материалларининг 11,3%ини ташкил қилди. Улар орасида ясси ҳужайрали карцинома устун бўлиб, барча ҳолатларнинг 9,3%ига тўғри келди. Инвазив ўсманинг энг ишончли морфологик белгиси базал мембрананинг бузилиши ва атипик эпителиал комплексларнинг стромага инфильтратив кириб боришидир.

Шундай қилиб, бачадон бўйни патологик жараёнларининг морфологик спектрини шартли равишда: яллиғланиш/фон жараёни → метаплазия → LSIL →

HSIL → инвазив карцинома кўринишида диагностик континуум сифатида тасаввур қилиш мумкин. Бироқ бу кетма-кетлик ҳар бир беморда мажбурий равишда босқичма-босқич кечади деган маънони англатмайди. Гистологик ташхис ҳар бир биопсияда аниқ морфологик мезонларга асосланиши лозим.

ХУЛОСА

1. 2021–2025 йилларда текширилган 150 та бачадон бўйни гистологик материалининг 75 тасида (50,0%) фон ва яллиғланиш-метапластик жараёнлар, 58 тасида (38,7%) LSIL/HSIL спектридаги преканцероз ўзгаришлар, 17 тасида (11,3%) инвазив карцинома аниқланди.

2. Фон жараёнлари орасида сурункали цервицит энг кўп учраб, 46 ҳолатни (30,7%) ташкил қилди; эктопия ва ясси ҳужайрали метаплазия 29 ҳолатда (19,3%) кузатилди.

3. LSIL 27 ҳолатда (18,0%) аниқланиб, унинг асосий морфологик белгилари эпителийнинг пастки учдан бир қисмидаги диспластик ўзгаришлар, юқори қатламларда етилишнинг сақланиши ва койлоцитоздан иборат бўлди.

4. HSIL 31 ҳолатда (20,7%) қайд этилди. Эпителийнинг учдан икки қисми ёки бутун қалинлиги бўйлаб атипик ҳужайралар пролиферацияси, ядро-цитоплазматик нисбатнинг ортиши, етилиш ва полярликнинг бузилиши ҳамда юқори сатҳларда митозлар HSILнинг асосий морфологик мезонлари бўлди.

5. Инвазив карцинома 17 ҳолатда (11,3%) аниқланиб, улардан 14 таси (9,3%) ясси ҳужайрали карцинома ва 3 таси (2,0%) аденокарциномага тўғри келди.

6. Базал мембрананинг бутунлиги HSILни инвазив карциномадан ажратишда энг муҳим морфологик мезонлардан бири ҳисобланади.

7. Бачадон бўйни биопсияларини стандартлаштирилган морфологик алгоритм асосида баҳолаш преканцероз ўзгаришларни эрта аниқлаш ва инвазив ракнинг олдини олишга қаратилган клиник тактикани белгилашда муҳим аҳамиятга эга.

АМАЛИЙ ТАВСИЯЛАР

1. Бачадон бўйнидан биопсия олишда трансформация зонасининг тўлиқ ва етарли даражада материалга тушиши таъминланиши лозим.

2. Гистологик хулосаларда HPV билан боғлиқ ясси эпителиал шикастланишларни ифодалашда замонавий LSIL/HSIL терминологиясидан фойдаланиш мақсадга мувофиқ.

3. LSIL ҳолатларида койлоцитоз, эпителийнинг етилиши ва диспластик ҳужайраларнинг эпителий қалинлиги бўйлаб тарқалиши алоҳида баҳоланиши керак.

4. HSILга шубҳа қилинган ҳолатларда ядро атипияси, митозларнинг сатҳи, эпителий етилишининг бузилиши ва базал мембрана ҳолати комплекс баҳоланиши зарур.

5. HSIL ва унинг морфологик мимиклари ўртасида дифференциал ташхис қийин бўлган ҳолларда p16 иммуногистокимёвий текширувидан мақсадли фойдаланиш тавсия этилади.

6. Инвазияга шубҳа қилинганда препаратнинг қўшимча чуқур кесмалари тайёрланиши, базал мембрана ва стромал реакция қайта баҳоланиши лозим.

7. Конизация ва бошқа эксцизион материалларда патологик жараённинг тури билан бир қаторда унинг резекция чегараларига муносабати ҳам гистологик хулосада кўрсатилиши мақсадга мувофиқ.

8. Патологик анатомия бўлимида бачадон бўйни биопсияларининг электрон морфологик регистрини ташкил этиш, унда бемор ёши, материал тури, локализация, LSIL/HSIL даражаси, инвазия ва якуний ташхисни қайд этиб бориш кейинги клиник-морфологик таҳлиллар учун самарали маълумотлар базасини яратади.

ФОЙДАЛАНИЛГАН АДАБИЁТЛАР:

1. WHO Classification of Tumours Editorial Board. Female Genital Tumours. WHO Classification of Tumours. 5th ed. Vol. 4. Lyon: International Agency for Research on Cancer; 2020.

2. World Health Organization. WHO guideline for screening and treatment of cervical pre-cancer lesions for cervical cancer prevention. Second edition. Geneva: WHO; 2021.

3. World Health Organization. WHO guideline for screening and treatment of cervical pre-cancer lesions for cervical cancer prevention: use of mRNA tests for human papillomavirus (HPV). Geneva: WHO; 2021.

4. International Agency for Research on Cancer. Cervical Cancer Screening. IARC Handbooks of Cancer Prevention, Volume 18. Lyon: IARC; 2022.

5. Darragh T.M., Colgan T.J., Cox J.T., et al. The Lower Anogenital Squamous Terminology Standardization Project for HPV-associated lesions: background and consensus recommendations. Archives of Pathology & Laboratory Medicine. 2012;136(10):1266–1297.

6. Stoler M.H., Bergeron C., Colgan T.J., et al. Squamous cell tumours and precursors. In: WHO Classification of Tumours Editorial Board. Female Genital Tumours. 5th ed. Lyon: IARC; 2020.

7. Schiffman M., Doorbar J., Wentzensen N., et al. Carcinogenic human papillomavirus infection. Nature Reviews Disease Primers. 2016;2:16086.

8. Crosbie E.J., Einstein M.H., Franceschi S., Kitchener H.C. Human papillomavirus and cervical cancer. The Lancet. 2013;382(9895):889–899.

9. Wentzensen N., Clarke M.A. Cervical cancer screening—past, present, and future. Cancer Epidemiology, Biomarkers & Prevention. 2022;31:432–434.

10. World Health Organization. Global strategy to accelerate the elimination of cervical cancer as a public health problem. Geneva: WHO; 2020.

11. World Health Organization. WHO guideline for screening and treatment of cervical pre-cancer lesions for cervical cancer prevention: use of dual-stain cytology to triage women after a positive HPV test. Geneva: WHO; 2024.

12. World Health Organization. WHO guideline for screening and treatment of cervical pre-cancer lesions for cervical cancer prevention: use of human papillomavirus (HPV) DNA genotyping. Geneva: WHO; 2026.